FRACTURA DE PENE A NIVEL DE CRURA, LOCALIZACIÓN INUSUAL DE UN TRAUMA GENITOURINARIO POCO FRECUENTE: REPORTE DE CASO.

Joaquin Bravo[1], Luis Muñoz [1], Matias Tapia [1], Robin Osorio [2].
Dr. Juan Bravo [3]
1.Interno de Medicina, Escuela de Medicina, Facultad de Medicina, Pontificia Universidad Católica de Chile.
2.Estudiante de Medicina. Escuela de Medicina, Facultad de Ciencias Médicas, Universidad de Santiago de Chile, Chile.
3.Urólogo, Servicio de Urología, Hospital Regional de Talca, Chile.

INTRODUCCIÓN

La fractura de pene se define como una disrupción en la túnica albugínea del cuerpo cavernoso del pene secundario a un trauma cerrado[1,10]. Es un trauma poco frecuente y la mayoría ocurre cuando el pene se flecta forzosamente durante la erección[2].
La lesión se localiza habitualmente en el tercio proximal del cuerpo cavernoso, distal al ligamento suspensorio del pene[1,5], siendo consideradas raras otras ubicaciones.
El abordaje quirúrgico habitual corresponde al denudamiento circunferencial[6].

CASO CLÍNICO

Paciente de 27 años consulta al servicio de urgencias. Refiere que hace 6 días, durante relación sexual, presentó un chasquido en la zona del pene, asociado a rápida detumescencia, posteriormente evolucionando con dolor y aumento de volumen en la zona. Al examen físico, se observa hematoma perineal y escrotal, con aumento de volumen en la base del pene y dolor a la palpación *(fig.1a)*. Se solicita resonancia magnética, en la que se observa solución de continuidad de orientación longitudinal a nivel de la crura del cuerpo cavernoso derecho compatible con fractura de pene *(fig.1b)*, junto a colección de contenido hemático.

Figura 1: *a) Fotografía: Hematoma perineal. b) Resonancia magnética: pérdida de señal de túnica albugínea en pilar de cuerpo cavernoso derecho.*

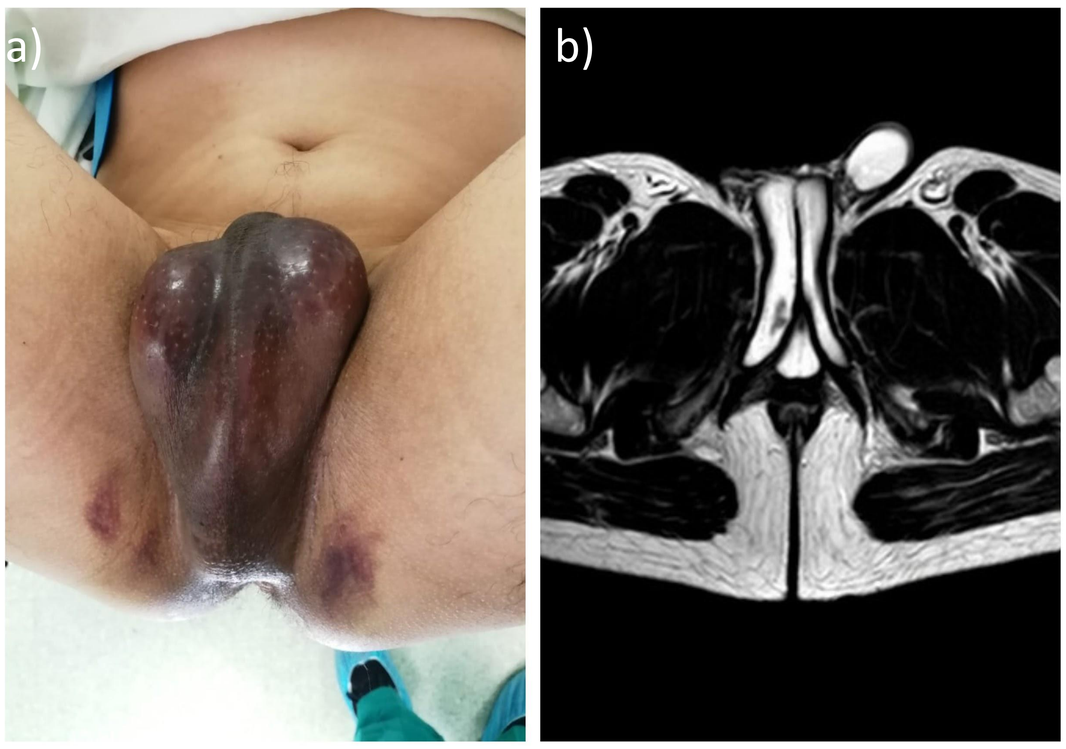

PREGUNTA CLÍNICA

Para la resolución quirúrgica en pacientes con fractura de pene a nivel de crura, ¿es el abordaje con incisión en rafe perineal más efectivo que el denudamiento circunferencial?

METODOLOGÍA

Revisión de literatura y de bases de datos (PubMed, LILACS) con enfoque en el abordaje quirúrgico en fractura de pene. Se realizó descripción del caso y de la intervención quirúrgica.

RESOLUCIÓN DEL CASO

Se optó por abordaje quirúrgico: se realizó incisión longitudinal en el rafe perineal, disección del musculo bulbo esponjoso, se vació hematoma y se suturó lesión de crura derecha *(fig.2)*. El paciente ha evolucionado favorablemente, sin secuelas a la fecha. El abordaje metodológico para el estudio del caso fue utilizado posterior a la intervención, ya que, al tratarse de un caso extremadamente infrecuente, la decisión de abordaje quirúrgico fue en base al conocimiento anatómico y a la experiencia en la resolución de otro tipo de patologías que permiten acceso a la crura del pene.

Figura 2: *Incisión en rafe perineal para abordaje quirúrgico, drenaje de hematoma y sutura de desgarro*

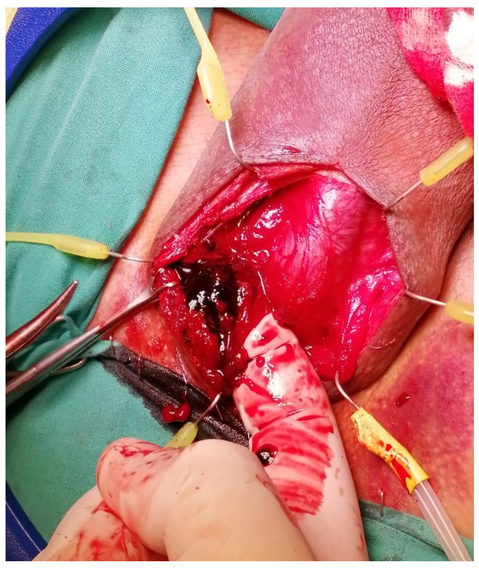

DISCUSIÓN Y CONCLUSIONES

El compromiso a nivel de crura en la fractura de pene se considera una entidad clínica extremadamente infrecuente, con solo 3 casos reportados en la literatura hasta la fecha[3]. La mayoría de las fracturas de pene presentan lesiones de aspecto transversal, lo que, asociado a la ubicación hace probable una diferencia en el mecanismo de producción de la lesión en el caso presentado. La resonancia magnética, herramienta útil en el diagnóstico y localización de la lesión, permite disminuir la morbilidad asociada a una exploración quirúrgica directa[8,9]. El abordaje quirúrgico a través del rafe perineal es una intervención común para otros procedimientos urológicos[4,7] y permite la exposición de la crura, no así el abordaje por denudamiento circunferencial[6].

REFERENCIAS

1.- Campbell M, Retik A, Walsh P. Campbell's urology. 12th ed. Philadelphia: Saunders; 2020.
2.- Choi M, Kim B, Ryu J, Lee S, Lee K. MR Imaging of Acute Penile Fracture. RadioGraphics. 2000;20(5):1397-1405.
3.- Gross M, Rezaee M. The pelvic pop: an extremely rare case of internal penile fracture presenting with scrotal hematoma and review of the literature. Asian Journal of Andrology. 2020.
4.- Gupta N, Ring J, Trost L, Wilson S, Köhler T. The penoscrotal surgical approach for inflatable penile prosthesis placement. Translational Andrology and Urology. 2017;6(4):628-638.
5.- Martínez Ruiz J, Pastor Navarro H, Carrión López P, Giménez Bachs J, Donate Moreno M, Virseda Rodríguez J. Fractura de cuerpos cavernosos. Serie de casos. Actas Urológicas Españolas. 2008;32(6):599-602.
6.- Montague G. Textbook of Reconstructive Urologic Surgery. New York: Informa Healthcare; 2008.
7.- Morey A, Metro M, Carney K, Miller K, McAninch J. Consensus on genitourinary trauma: external genitalia. BJU International. 2004;94(4):507-515.
8.- Sokolakis I, Schubert T, Oelschlaeger M, Krebs M, Gschwend J, Holzapfel K et al. The role of magnetic resonance imaging for the diagnosis of penile fracture in real life emergency settings – comparative analysis with intraoperative findings. European Urology Supplements. 2019;18(1):e1556.
9.- Srinivas B, Vasan S, Mohammed S. A case of penile fracture at the crura of the penis without urethral involvement: Rare entity. Indian Journal of Urology. 2012;28(3):335.
10.- Stone K, Humphries R. Diagnóstico y tratamiento en medicina de urgencias. 7th ed. México D.F.: McGraw-Hill; 2013.