Pancreatitis aguda biliar necrótica con colección necrótica “WON”: Reporte de una complicación poco frecuente.

Meza-Ducaud, Nicolás[1]; Guerra Corvalán, Camila[1]; Carrasco Vargas, Victor[1]; Vela González, Rodrigo[2]

(1) Interno/a de Medicina, Facultad de ciencias médicas, Universidad de Santiago de Chile.

(2) Cirujano digestivo, Hospital Barros Luco Trudeau (HBLT).

1. INTRODUCCIÓN

La pancreatitis aguda corresponde a un proceso inflamatorio agudo debido a la activación de proenzimas pancreáticas.[1] Pudiendo presentarse edematosa-intersticial o necrotizante. Las complicaciones que se presentan en la pancreatitis necrosante son colección necrótica aguda y necrosis encapsulada “WON”(*Walled-off pancreatic necrosis)*[2].

2. Presentación de caso clínico

Paciente sexo masculino de 56 años acude al SU del HBLT por cuadro de 15 horas de dolor abdominal difuso tipo cólico irradiado a dorso EVA 8/10, vómitos biliosos, y coluria hace 3 días. Ingresa taquicárdico (112x’), afebril, con abdomen distendido y signo de Murphy (+). Se realiza Tomografía computarizada (TC) evidenciando aumento de volumen y necrosis pancreática >50%. Ingresando a la UTI. Se realiza TC de control evidenciando necrosis pancreática >70% Baltazar E, derrame pleural bilateral leve, colelitiasis asociado a falla renal KDIGO 3. Se evidencia colección peri e intra pancreática con características tomográficas de una colección necrótica amurallada WON.

Figura 1. TC abdomen de paciente. Muestra pancreatitis necrótico heterogéneo y con gas en su interior.

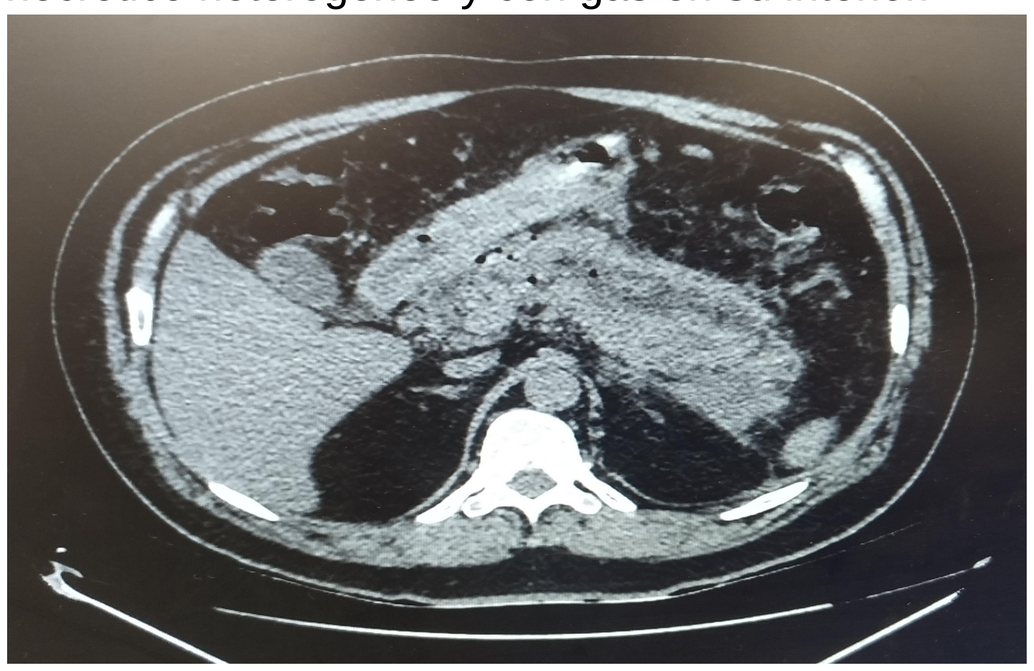

3. Pregunta clínica

¿¿En pacientes con pancreatitis necrotizante WON, el manejo de la lesión por medio de tratamiento endoscópico, comparado al manejo quirúrgico convencional, disminuye la probabilidad de una nueva falla orgánica?

Tabla 1. Estructura PICO

P	Paciente adulto con pancreatitis necrótica WON
I	Tratamiento endoscópico
C	Manejo quirúrgico convencional
O	Disminución probabilidad de nueva falla orgánica

4. Abordaje metodológico

Se hizo una búsqueda sistemática en la base de datos Pubmed considerando la pregunta estructurada (PICO).

Figura 2 . Estrategia de búsqueda

(Walled-off pancreatic necrosis OR Pancreatitis, Acute Necrotizing) AND (Endoscopy OR endoscopic treatment) AND (Surgical Procedures, Operative OR surgical treatment) AND (Mortality) AND ((y_5[Filter]) AND (meta-analysis[Filter] OR randomizedcontrolledtrial[Filter] OR systematicreview[Filter]))

5. Resolución de caso

Si bien actualmente el paciente se encuentra estable, aún está a la espera del procedimiento.

6. DISCUSIÓN Y CONCLUSIONES

Dada la evidencia disponible, en este tipo de pancreatitis es preferible utilizar un abordaje vía endoscópica al ser mínimamente invasivo ya que disminuye la probabilidad de complicaciones. [2]

Si bien este artículo responde nuestra pregunta clínica, es necesario seguir investigando este tema dado la baja cantidad de estudios ECAs existentes.

PALABRAS CLAVE

Pancreatitis, Acute Necrotizing, endoscopic treatment, adults.

BIBLIOGRAFÍA

1. Empendium. Manual de medicina interna basada en evidencia (2019). Enfermedades del páncreas. Pancreatitis aguda.
2. Velázquez VR, Cárdenas LLE. Pancreatitis aguda y necrosis pancreática: conceptos actuales y tratamiento. Cir Gen. 2017;39(3):147-151. doi:10.35366/77027.
3. Crockett SD, Wani S, Gardner TB, Falck-Ytter Y, Barkun AN; American Gastroenterological Association Institute Clinical Guidelines Committee. American Gastroenterological Association Institute Guideline on Initial Management of Acute Pancreatitis. Gastroenterology. 2018 Mar;154(4):1096-1101. doi: 10.1053/j.gastro.2018.01.032. Epub 2018 Feb 3. Review. PubMed PMID: 29409760.